

DIAGNOSTIC VALUE OF MRI FOR LUMBAR SPONDYLOLISTHESIS IN THE DIAGNOSIS OF NARROW LUMBAR CANAL: APPLICATION IN CLINICAL PRACTICE AND PREVENTIVE CARE.

Dr. Le Van Ngoc Cuong, MD. PhD. (CHU Hue, Vietnam)
Prof. Hervé Deramond, MD. PhD. (CHU Amiens, France)

Abstract:

Purpose: Evaluate the value of MRI in the diagnosis of lumbar spinal stenosis associated with lumbar spondylolisthesis for application in clinical practice and preventive care.

Material and methods: This is a prospective study (with a pattern analysis retrospectively of the prospective study). We calculate and determine the sample size necessary by this mathematical formula: $n = Z^2 \times t(1 - t) / e^2$ the analysis and test data by mathematical techniques with the medical statistics software (MedCalc software). The patients were examined according to the following clinical characteristics (age, sex, environnement, profession, symptoms) and imaging features on MRI of the lumbar spondylolisthesis (disc herniation, spinal stenosis) and relationship between MRI findings and clinical features in spondylolisthesis with nerve root compression.

Results: Lumbar spondylolisthesis is most frequently observed in middle-aged patients, (highest incidence rate in age group 46-55 years old with average age of 47.5). The incidence of the disease in women is higher than in men; the female/male ratio is 2.53. The group of hard work (73.33 %) is more frequent than the group of light work (26.67 %). Living in the countryside (68.33 %) is at higher risk than living in the city (31.67 %). The clinical features are associated with two typical syndroms: spinal pain and radicular syndrom. Radicular symptoms combine radicular tension symptoms and symptoms of radiculopathy (nerve root damage). The major risk factors are patient overweight and professional exposure (75.00 %). The most common cause of spondylolisthesis with spinal canal stenosis is degeneration (71.66 %). MRI showed that disc herniation is always present (100.0%) and most of these cases are a grade 2 (60.00%), the lumbar canal stenosis in most of these cases are grade 1 (58.33%).

Conclusion: MRI is of great interest to determine the cause and degree of lumbar spinal stenosis and good technique to detect the presence of a herniated disc or the situation of nerve root compression to choose an effective treatment method.

INTÉRÊT DE L'IRM DANS LE DIAGNOSTIC DE CANAL LOMBAIRE ÉTROIT SECONDAIRE A UN SPONDYLOLISTHÉSIS LOMBAIRE : APPLICATION EN PRATIQUE CLINIQUE ET EN MÉDECINE DU TRAVAIL.

Résumé

Objectif : Apprécier l'intérêt de l'IRM dans le diagnostic de canal lombaire étroit secondaire à un spondylolisthésis lombaire : application en pratique clinique et en médecine du travail.

Matériel et méthodes : Il s'agit d'une étude prospective ont été étudiés les caractéristiques cliniques suivantes : âge, sexe, habitudes de vie et profession, symptomatologie douloureuse lombaire et radiculaire. L'IRM a défini les critères suivants : présence d'une hernie discale, degré du conflit radiculaire ou pluri radiculaire, degré de sténose canalaire, importance du spondylolisthésis.

Résultats : L'âge moyen des patients est de 47,5 ans (46 – 55 ans), les femmes sont plus atteintes que les hommes (ratio 2,53/1). Les patients dont la profession est pénible sont plus fréquemment atteints (73,33% vs 26,67 %). L'incidence de cette pathologie est plus forte chez les habitants en zone rurale que chez les citadins (68,33 % vs 31,67%). Il existe une corrélation statistiquement significative entre l'exposition professionnelle, la surcharge pondérale, la fréquence des hernies discales, l'etrottesse canalaire et les symptomes radiculaires.

Conclusion : L'IRM est d'un grand intérêt pour déterminer la cause et le grade du canal lombaire étroit, pour détecter la présence d'une hernie discale et éventuellement la compression d'une racine nerveuse pour choisir la méthode thérapeutique la plus efficace.

INTRODUCTION

La colonne lombaire est soumise à une grande amplitude de mouvement et doit faire face à d'importantes forces mécaniques. Le spondylolisthésis représente une des conséquences de ces contraintes. Il est en rapport avec des lésions constitutionnelles ou acquises et peut être à l'origine de signes cliniques handicapants [1], [4], [11]. Le but de ce travail est de démontrer l'intérêt de l'IRM dans le diagnostic de canal lombaire étroit en rapport avec un spondylolisthésis lombaire, ses conséquences thérapeutiques et de prise en charge en médecine du travail, à travers l'étude prospective de deux cohortes de patients explorés au Vietnam et en France

MATÉRIEL ET MÉTHODE

Matériel :

Il s'agit d'une étude prospective de 60 patients présentant un spondylolisthésis lombaire diagnostiqué entre mai 2007 et avril 2013. Machine IRM 3 Teslas avec séquences T1W-T2W sagittal, T2W axial, T1W-T2W coronal FS, T2W sagittal gradient-echo, T2W sagittal STIR.

Méthode :

Le spondylolisthésis a été classé selon le grade de Meyerding [12] grade 1 : 0 % - 25 %, grade 2 : 26 % - 50 %, grade 3 : 51 % - 75 %, grade 4 : 76 % - 100 %. La taille des hernies discales lombaires a été appréciée selon la classification de NASS (North American Spine Society) [3], [7] grade 1 : bombement discal, grade 2 : protrusion discale, grade 3 : extrusion discale, grade 4 : fragment discal exclu. L'importance de la sténose canalaire a été gradée selon la classification de Modic (1999) [7] [15] type léger : diamètre du canal 10 - 12 mm, type moyen : diamètre du canal 7 - 9 mm, type grave : diamètre du canal 4 - 6 mm, type très grave : diamètre du canal 0 - 3 mm. Classification de spondylolisthésis selon la classification de Wiltse [12], [15] type 1 : isthmique, type 2 : dégénérative, type 3 : traumatique, type 4 : dysplasique, anomalies congénitales, type 5: pathologique, type 6 : iatrogène.

L'analyse des données et les corrélations statistiques ont été réalisées selon des techniques mathématiques en utilisant le logiciel de statistique médicale (logiciel MEDCALC).

RÉSULTATS

Caractéristiques générales

Âge et sexe

L'âge minimum est de 14 ans, l'âge maximum est de 75 ans pour un âge moyen de $47,5 \pm 10,7$. Plus de 50% des patients ont entre 46 et 55 ans. La proportion d'hommes (28,34 %) est très inférieure à celle des femmes (71,66 %) ($P < 0,05$).

Géographie, la profession (Tableau 1)

Tableau 1 : Répartition selon la géographie régionale et la profession des patients

Profession	Géographie		Ville		Total	
	n	%	n	%	n	%
Travaux lourds	34	56,66	10	16,67	44	73,33
Travaux légers	7	11,67	9	15,00	16	26,67
Total	41	68,33	19	31,67	60	100,0

La proportion de patients vivant à la campagne (68,33 %) est plus élevée qu'à la ville (31,67 %) ($P < 0,05$). La proportion de patients effectuant un travail pénible avec port de charges (73,33 %) est beaucoup plus importante que celle des patients effectuant un travail léger (26,67 %) ($P < 0,05$).

Facteurs de risque et causes du spondylolisthésis lombaire (Tableau 2, 3, 4, 5)

Le facteur de surcharge pondérale est le plus fréquemment retrouvé de tous les facteurs de risque et cette différence est statistiquement significative ($P < 0,05$) (tableau 2).

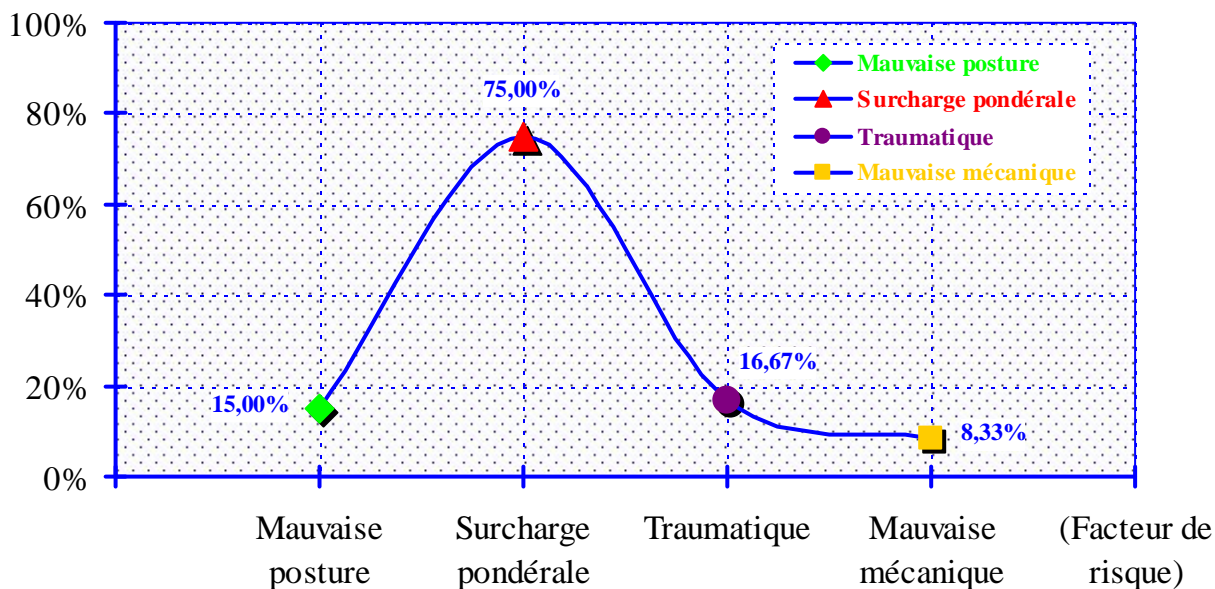


Tableau 2 : Répartition des patients en fonction des facteurs de risque.

Tableau 3 : Répartition la cause (selon la classification de Wiltse) et le sexe des patients.

Causes	Sexe		Hommes		Femmes		Total	
	n	%	n	%	n	%	n	%
Isthmique	3	5,00	5	8,33	8	13,33		
Dégénérative	11	18,33	32	53,34	43	71,67		
Traumatisme	2	3,33	5	8,33	7	11,66		
Dysplasique	1	1,67	1	1,67	2	3,34		
Pathologique	0	0,00	0	0,00	0	0,00		
Iatrogène	0	0,00	0	0,00	0	0,00		
Total	17	28,33	43	71,67	60	100,0		

Le spondylolisthésis lombaire d'origine dégénérative est la cause la plus fréquente chez les hommes ainsi que chez les femmes (tableau 3 et 4).

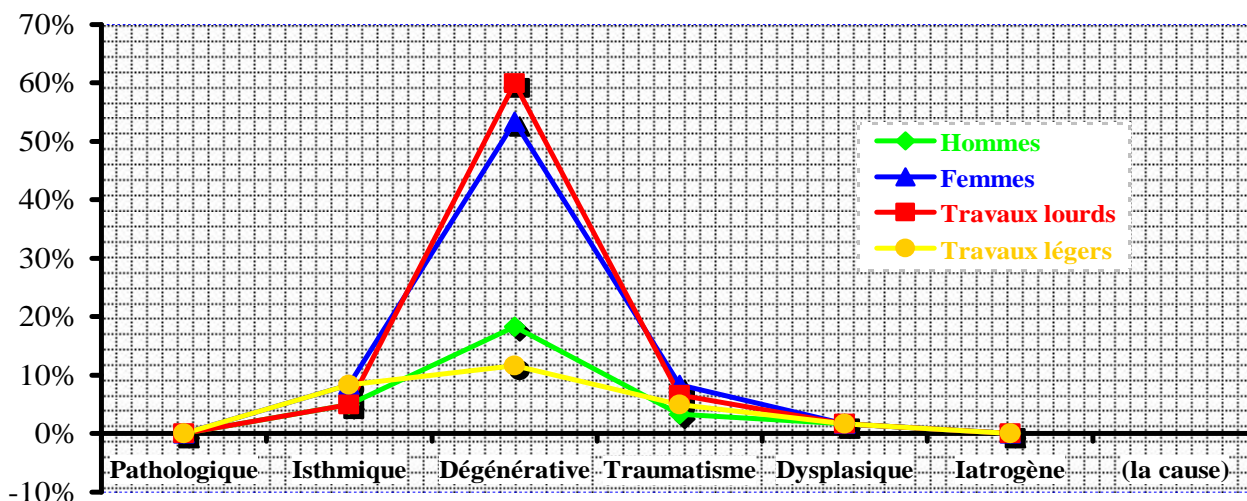


Tableau 4 : Cause du spondylolisthésis en fonction du sexe et du travail

Tableau 5 : Cause du spondylolisthésis en fonction de leur exposition professionnelle.

Profession Cause	Travaux lourds		Travaux légers		Total	
	n	%	n	%	n	%
Isthmique	3	5,00	5	8,33	8	13,33
Dégénérative	36	60,00	7	11,67	43	71,67
Traumatique	4	6,66	3	5,00	7	11,66
Dysplasique	1	1,67	1	1,67	2	3,34
Pathologique	0	0,00	0	0,00	0	0,00
Iatrogène	0	0,00	0	0,00	0	0,00
Total	44	73,33	16	26,67	60	100,0

Chez les patients exposés aux travaux lourds, le spondylolisthésis lombaire d'origine dégénérative est la plus fréquente des causes ($P < 0,05$). Chez les travailleurs légers, il n'y a pas de différence significative entre les différentes étiologies (tableau 5).

Aspect en IRM du spondylolisthésis lombaire :

Rapport de spondylolisthésis lombaire avec l'hernie discale (tableau 6)

Tableau 6 : Répartition des patients selon le grade de la hernie par l'IRM (selon NASS) et le grade de spondylolisthésis lombaire par radiologie conventionnelle (selon Meyerding)

Grade du spondylolisthésis		Grade hernie discale	Imagerie par résonance magnétique								Total		
			Grade 1		Grade 2		Grade 3		Grade 4				
			n	%	n	%	n	%	n	%	n	%	
Radiologie conventionnelle	Grade 1	n	9		23		1		1		34		
		%		15,00		38,33		1,67		1,67		56,67	
	Grade 2	n	11		13		2		0		26		
		%		18,33		21,67		3,33				43,33	
	Grade 3	n	0		0		0		0		0		
		%		0,00		0,00		0,00		0,00		0,00	
	Grade 4	n	0		0		0		0		0		
		%		0,00		0,00		0,00		0,00		0,00	
	Total		n	20		36		3		1		60	
			%		33,33		60,00		5,00		1,67		100,0

Les patients présentant un spondylolisthésis de grade 1 en radiologie conventionnelle (56,67%) présentent majoritairement une hernie discale en IRM de grade 2, 3 ou 4 ($P < 0,05$). Parmi les 43,33 % de patients présentant un spondylolisthésis de grade 2 sur la radiologie conventionnelle, la répartition des patients présentant une hernie discale de grade 1 ou 2 et plus est presque équivalente.

Rapport du spondylolisthésis avec la sténose canalaire lombaire (tableau 7)

Tableau 7 : Répartition des patients selon le grade de sténose canalaire en IRM (selon Modic) et le grade du spondylolisthésis lombaire en radiologie conventionnelle (selon Meyerding)

Grade étroit de canal		Imagerie par résonance magnétique								Total	
		Grade 1		Grade 2		Grade 3		Grade 4			
Grade de spondylolisthésis		n	%	n	%	n	%	n	%	n	%
Radiologie conventionnelle	Grade 1	n	21		12		1		0	34	
		%		35,00		20,00		1,67		0,00	
	Grade 2	n	14		11		1		0	26	
		%		23,33		18,33		1,67		0,00	
	Grade 3	n	0		0		0		0	0	
		%		0,00		0,00		0,00		0,00	
	Grade 4	n	0		0		0		0	0	
		%		0,00		0,00		0,00		0,00	
	Total	n	35		23		2		0	60	
		%		58,33		38,33		3,34		0,00	

Parmi les 56,67 % de spondylolisthésis de grade 1 sur la radiologie conventionnelle, 21,67 % des patients présentent un canal lombaire étroit de grade 2 et plus sur l'IRM. Parmi les 43,33 % de spondylolisthésis de grade 2 sur la radiologie conventionnelle, il y a 23,33 % des patients qui présentent un canal lombaire étroit de grade 1 et 1,67 % des patients présentent un canal lombaire étroit de grade 3 sur l'IRM. La différence est statistiquement significative entre les deux méthodes diagnostiques.

Rapport de l'IRM avec la clinique de compression radiculaire (tableau 8)

Tableau 8 : Confrontation de l'IRM avec les signes cliniques de compression radiculaire

Signes de compression radiculaire		IRM		Total
		positive	négative	
Clinique	positive	36 (60,00%)	3 (5,00%)	39 (65,00%)
	négative	1 (1,67%)	20 (33,33%)	21 (35,00%)
Total		37 (61,67%)	23 (38,33%)	60 (100,0%)

L'IRM est corrélée avec l'expression clinique ($P > 0,05$). Cette concordance montre la valeur diagnostique de l'IRM.

DISCUSSION

L'âge et le sexe

La colonne vertébrale a un rôle mécanique important dans la statique et la motricité du corps,. Ainsi le spondylolisthésis lombaire est une des causes ayant un impact direct sur la fonction motrice du corps humain.

Notre travail confirme les recherches récentes qui ont montré que les patients de plus de 40 ans sont les plus exposés [2], [10]. Parmi les 60 patients de notre série, l'âge minimum est de 14 ans, l'âge maximum est de 75 ans, l'âge moyen est de $47,5 \pm 10,7$. Le groupe d'âge où l'incidence est la plus élevée se situe entre 46 et 55 ans (50,00 %).

Les points d'ossification sur les corps vertébraux, les lames et pédicules assurent la croissance des vertèbres qui se termine complètement le plus souvent avant 25 ans. Une anomalie de ce processus d'ossification est une des causes de perte de la stabilité du rachis.

En considérant le sexe, il y a une différence statistiquement significative entre les hommes et les femmes. Nos résultats indiquent que les hommes représentent 28,34 % des cas, les femmes représentent 71,66 % des cas. Le ratio femme / homme est de 2,53 ($P < 0,05$). Selon une recherche de T.W.Vitaz ou dans une autre recherche de Kinoshita, leurs résultats avaient également montré que la proportion prédominant chez les femmes par rapport aux hommes.

Ainsi, notre résultat confirme ceux des autres auteurs, concernant le fait que l'incidence de la maladie est supérieure chez les femmes que chez les hommes.

Géographie, la profession

Les facteurs professionnels et géographiques influencent l'étiologie, de même qu'ils ont un impact sur des processus de pathogénie est un mécanisme complexe. Sur la base des aspects cliniques, physiopathologiques et épidémiologiques, nous considérons les caractéristiques géographiques et professionnelles comme des facteurs liés à la pathologie. Ces facteurs d'impact ont une grande influence pour l'incidence de la maladie qui est représenté par la différence des fréquences entre les régions et les professions.

À partir d'observations cliniques et dans processus de recherche, en comparant l'incidence de la maladie, nous avons constaté qu'il y a une différence entre les régions de la campagne et les régions de la ville, et entre les travaux lourds et travaux légers. A la campagne, l'incidence est plus élevée (68,33 %) qu'en ville (31,67 %), pour une valeur de $P < 0,05$. Pour le groupe des travaux lourds, l'incidence est plus élevée (73,33 %) que pour celui des travaux légers (26,67 %), avec une valeur de $P < 0,05$. En particulier, le groupe de travaux lourds à la campagne représente 56,66 %, et cette proportion est la plus élevée par rapport à tous les autres groupes. Ces différences sont statistiquement significatives.

Facteur de risque la cause de spondylolisthésis lombaire

Puisque la colonne vertébrale joue le rôle très important dans le corps humain, notamment la fonction de mouvement et lors du soulèvement d'une charge, en raison de cela, tous les impacts mécaniques sont plus ou moins efficaces pour la colonne vertébrale. La plupart des patients inclus dans notre recherche subissent des facteurs mécaniques agissant sur la colonne vertébrale au cours de l'histoire passée ou de l'antécédent médical. Ces patients peuvent avoir subi un ou plusieurs des facteurs mécaniques agissant sur la colonne vertébrale.

Dans notre étude, les patients portant de lourdes charges ou ayant une surcharge pondérale représentent le pourcentage le plus élevé (75,00 %), pour une valeur de $P < 0,05$. Certains patients sont affectés par des facteurs mécaniques après avoir soulevé une charge trop lourde que la plupart de ces patients sont dans le groupe des travaux lourds. Le spondylolisthésis ayant pour cause un traumatisme rachidien représente 16,67 % des cas. Les facteurs mécaniques agissant sur la colonne vertébrale pour peuvent provoquer cette pathologie sont souvent des facteurs puissants et aigus. Selon Wiltse [12], [13], les activités à haut risque tels que la gymnastique forte, l'aviron, le tennis, la lutte, l'haltérophilie, le football... ces activités qui peuvent facilement provoquer des stress

mécaniques sur le rachis lombaire, c'est une des causes importantes de la pathogenèse du spondylolisthésis.

La locomotion déséquilibrée peut entraîner de mauvaises postures. Dans notre recherche, les mauvaises postures représentent 15,00 % des cas et les mauvaises mécaniques corporelles représentent 8,33 % des cas. Ces taux sont faibles, néanmoins ils sont en rapport avec les remarques des auteurs ci-dessus. L'antécédent médical, les mauvaises postures et les mauvaises mécaniques corporelles au cours des activités physiques ou des activités quotidiennes de la vie sont préjudiciables à la colonne vertébrale. C'est un des facteurs étiologiques du spondylolisthésis. Dans notre recherche, les mauvaises postures et les mauvaises mécaniques corporelles ont une distribution uniforme entre les deux groupes de travaux lourds et de travaux légers.

Pour la répartition par le spondylolisthésis selon la cause, le résultat de notre étude montre que le spondylolisthésis en raison de la dégénérescence est de 71,67 %, de la lyse isthmique est de 13,33 %, du traumatisme est de 11,66 % et de la malformation congénitale est de 3,34 % des cas. Dans cette étude, le spondylolisthésis dégénératif lombaire est le plus fréquent, représentant 71,67 % des cas et ce pourcentage ayant une différence statistiquement significative par rapport aux autres causes ($P < 0,05$).

Le spondylolisthésis peut être causé par une malformation congénitale, par une fracture aiguë, par une fracture de fatigue ou un traumatisme répétitif, par une instabilité entre deux vertèbres adjacentes due à une force interactive ou due à une dégénérescence, par une maladie infectieuse ou néoplasique. Néanmoins, certains auteurs suggèrent que la lyse isthmique peut avoir une relation de cause à effet avec le spondylolisthésis. Il y a une autre théorie a été acceptée par de nombreux chercheurs, cette théorie dite que le spondylolisthésis est le plus souvent causé par la lyse isthmique et cette lyse isthmique est généralement due à trois raisons, soit de la malformation congénitale, soit de la fracture aiguë et soit du traumatisme répétitif. Cette théorie est très logique avec les résultats de notre recherche et avec ceux des auteurs cités ci-dessus [5], [8], [11].

Rapport de spondylolisthésis lombaire avec l'hernie discale

La classification de NASS est utilisée actuellement par de nombreux neurologues et radiologues [7]. Dans notre recherche, c'est des hernies discales chez les patients spondylolisthésis, avec le résultat de l'hernie représente 100 % des cas ayant hernie discale de grade 1 à grade 4. C'est tout à fait raisonnable car les corps vertébraux sont reliés entre eux par les disques intervertébraux, donc le spondylolisthésis causant une atteinte plus ou moins grave des disques intervertébraux.

Lors de l'analyse des relations entre le spondylolisthésis et l'hernie discale, les résultats de notre recherche a montré qu'il n'y a aucune relation significative entre les grades spondylolisthésis sur la radiologie conventionnelle et les grades hernies discales sur l'IRM (ces résultats qui sont présentés dans la Fig 6). Parmi les 56,67 % cas du spondylolisthésis diagnostiqués de grades 1 sur la radiologie conventionnelle qu'il y a seulement 15,00 % des cas qui sont une hernie discale grade 1 et qu'il y a jusqu'à 41,67 % des cas qui sont une hernie discale grade 2 et plus de 2 sur l'IRM (une hernie discale grade 2 ou 3 ou 4). Cette différence est dite statistiquement significative pour une valeur de $P < 0,05$. Dans notre recherche, il y a un cas présentant une hernie discale de grade 4 sur l'IRM, alors qu'il apparaît seulement un spondylolisthésis grade 1 sur la radiologie conventionnelle.

Ainsi qu'il a été dit plus haut, à notre avis, étant donné le spondylolisthésis lombaire provoque souvent des modifications de structure anatomique d'unité fonctionnelle du rachis, une manifestation est fréquente un glissement vertébral et une atteinte du disque intervertébral, conduisant à une hernie discale. En outre, nous avons constaté qu'il n'y a pas de corrélation entre la radiographie conventionnelle et l'IRM, un spondylolisthésis apparaissant aux rayons X comme étant de bas grade, et pourtant, sur l'IRM peut être une hernie discale de haut grade et peut être une compression des nerfs.

En conclusion, l'IRM est très utile pour trouver des lésions coordonnées chez des patients ayant un spondylolisthésis que l'hernie discale est le plus fréquente, ce qui est une des causes principales de la sténose du canal lombaire.

Rapport de spondylolisthésis avec la sténose canallaire lombaire

Pour la classification du canal lombaire étroit, certains auteurs choisissaient de classer sur la base de la mesure du diamètre transversal du canal rachidien sur une radiologie conventionnelle, soit sur une sacroradiculographie, soit sur un scanner du rachis lombaire. À notre avis, ces techniques ne sont pas encore parfaites lors de l'examen des structures dans le canal rachidien. Par conséquent, nous avons choisi la technique de résonance magnétique parce qu'il est mieux pour l'examen des lésions dans le canal rachidien. En particulier pour l'hernie discale, l'IRM répond précisément les grades de l'hernie discale. Ceci aide les cliniciens à choisir la méthode de traitement appropriée basée sur des facteurs d'images. C'est justement pour cette raison que l'IRM est très utile et très important pour l'évaluation du canal lombaire étroit chez les patients ayant un spondylolisthésis lombaire. Parce que, d'une part, le spondylolisthésis peut entraîner une sténose du canal rachidien à cause du glissement vertébral. D'autre part, le spondylolisthésis s'accompagne souvent d'une atteinte des disques intervertébrales que l'hernie discale est la plus fréquente, ce qui peut provoquer une sténose du canal rachidien.

Selon le résultat de notre recherche, il y a 100,00 % des patients qui ont un canal lombaire étroit avec aux niveaux et des pourcentages comme suit : la sténose légère (grade 1) est de 58,33 %, la sténose modérée (grade 2) est de 38,33 %, la sténose sévère (grade 3) est de 3,34 % et la sténose très sévère (grade 4) est de 0,00 % des cas. Nous avons constaté que la sténose du canal lombaire de bas grade (grade 1 et 2) représente une très forte proportion (96,66 %) par rapport à la sténose du canal lombaire de haut grade (grade 3 et 4) représente une très faible proportion (3,34 %). Il existe une différence statistiquement significative entre le canal lombaire étroit de bas grade et de haut grade pour une valeur de $P < 0,05$.

En résumé, même si le temps de l'étude est court avec une taille de l'échantillon n'est pas trop grande, toutefois notre recherche a montré que le spondylolisthésis est très souvent lié à un canal lombaire étroit, et que le grade de la sténose dépend de grade du spondylolisthésis et de grade de l'hernie discale.

Pour la répartition selon le grade du canal lombaire étroit sur l'IRM et le grade du spondylolisthésis sur radiologie conventionnelle, les résultats de nos recherches sont les suivants: Parmi les 56,67 % de spondylolisthésis grades 1 sur la radiologie conventionnelle que l'IRM correspondent à un canal lombaire étroit de grade 1 est seul de 35,00 % des cas, avec le grade 2 est de 20,00 % des cas et le grade 3 est de 1,67 % des cas. Au contraire, parmi les 43,33 % de spondylolisthésis grades 2 sur la radiologie conventionnelle que l'IRM correspondent à un canal lombaire étroit de grade 2 est seul de 18,33 % des cas, avec le grade 1 est de 23,33 % des cas et le grade 3 est de 1,67 % des cas.

Le résultat au dessus qui a indiqué que le spondylolisthésis accompagne souvent une sténose du canal rachidien que le grade étroit du canal dépend des structures à l'intérieur du canal rachidien. La radiologie conventionnelle est utilisée pour le diagnostic précoce du spondylolisthésis. Parce que la radiologie conventionnelle ne permet pas d'examiner des structures dans le canal qui peuvent causer une sténose du canal lombaire.

En bref, il n'y a pas de correspondance entre le grade du spondylolisthésis sur la radiologie conventionnelle et le grade du canal lombaire étroit sur l'IRM. La radiologie conventionnelle est utilisé pour localiser de l'étage du spondylolisthésis, l'IRM est très indispensable pour l'examen des atteintes à l'intérieur du canal lombaire. En outre, l'IRM est aussi très utile pour la découverte de la compression des racines nerveuses, cette compression de racine peut être vue en détail sur l'IRM avec séquence T2W dans les trois plans de l'espace (axial, sagittal et coronal). Ainsi actuellement, c'est une meilleure méthode actuelle d'imagerie pour examiner la compression des racines nerveuses que

des autres méthodes impossibles [14]. C'est pour cela que l'IRM est utilisée pour trouver des atteintes coordonnées du spondylolisthésis et pour choisir un traitement méthodique approprié.

Dans le processus de recherche, nous avons trouvé qu'il y a trois risques majeurs d'impacts combinés ou isolés pouvant provoquer des compressions des racines nerveuses chez les patients avec spondylolisthésis lombaire. Tout d'abord, en raison de spondylolisthésis modifie la courbure physiologique de la colonne lombaire et ceci cause une sténose du canal lombaire. Deuxièmement, en raison de spondylolisthésis atteignant souvent des disques intervertébrales que l'hernie discale est la plus fréquente et cela cause aussi une compression des racines nerveuses. Troisièmement, en raison de spondylolisthésis déforme de foramen intervertébral et peut provoquer une sténose du foramen intervertébral. Ce sont les causes principales qui peuvent provoquer facilement des compressions des racines nerveuses chez les patients avec spondylolisthésis lombaire [6], [9], [18].

Rapport de l'IRM avec la clinique de compression radiculaire

A propos de la répartition par la compression de racine nerveuse selon la clinique et l'IRM, les résultats de nos recherches sont les suivants : Sur l'IRM qu'il y a une compression de la racine nerveuse est de 61,67 % et qu'il n'y a pas de compression de la racine nerveuse est de 38,33 % des cas. Sur la clinique qu'il y a la compression de la racine nerveuse est de 65,00 % et qu'il n'y a pas de compression de la racine nerveuse est de 35,00 % des cas.

Il y a 60,00 % des cas qui présentent le signe compressif de la racine nerveuse sur la clinique en exprimant la compression de la racine nerveuse sur l'IRM. Il y a 33,33 % des cas qui n'ont ni de signe compressif de la racine nerveuse sur la clinique, ni de expression de compression de la racine nerveuse sur l'IRM. Donc, il y a 93,33 % des cas de concordance entre la clinique et l'IRM. Il y a 6,67 % des cas, qui n'ont pas de concordance entre le signe clinique et l'IRM. Cette différence est seulement de 6,67 % (4/60 cas) qu'il n'y a aucune statistiquement significative ($P > 0,05$).

En résumé, sur la base de cette étude pour des expressions du spondylolisthésis lombaire avec des symptômes cliniques et des signes d'imagerie diagnostique médicale que nous les avons présentés ci-dessus, nous constatons qu'il est nécessaire de diagnostic précise au niveau des grades pour choisir un traitement méthodique efficace [17], [19]. Toutefois, il est important que la maladie soit détectée dans sa phase initiale pour pouvoir être conseillée préventive.

APPLICATION EN PRATIQUE CLINIQUE ET EN MÉDECINE DU TRAVAIL

Sur la base de résultat de notre recherche et en fonction des conditions et moyens de diagnostic de l'unité médicale, nous voudrions suggérer des idées liées aux soins, au diagnostic et au traitement chez les patients ayant une lyse isthmique, un spondylolisthésis ou des facteurs de risque de spondylolisthésis, les étapes comme suivent :

1. Une douleur lombaire (au dos) → La radiologie conventionnelle
2. Une lyse isthmique, mais sans spondylolisthésis → Surveillance et l'attention des conditions de travail et des activités de la vie.
3. Un spondylolisthésis, mais sans syndrome neurologique → L'évitement des facteurs de risque, surveillance, l'attention des conditions de travail et des activités de la vie.
4. Un spondylolisthésis, mais sans symptôme de la lésion radiculaire → L'imagerie par résonance magnétique pour diagnostic précis → Traitement préservateur, la rééducation médicale, surveillance, l'attention des conditions de travail et des activités de la vie.
5. Un spondylolisthésis ayant un des symptômes de la lésion radiculaire → L'imagerie par résonance magnétique pour le diagnostic précis et l'évaluation de la gravité de la lésion → Neurochirurgie, la rééducation médicale, surveillance, l'attention des conditions de travail et des activités de la vie.

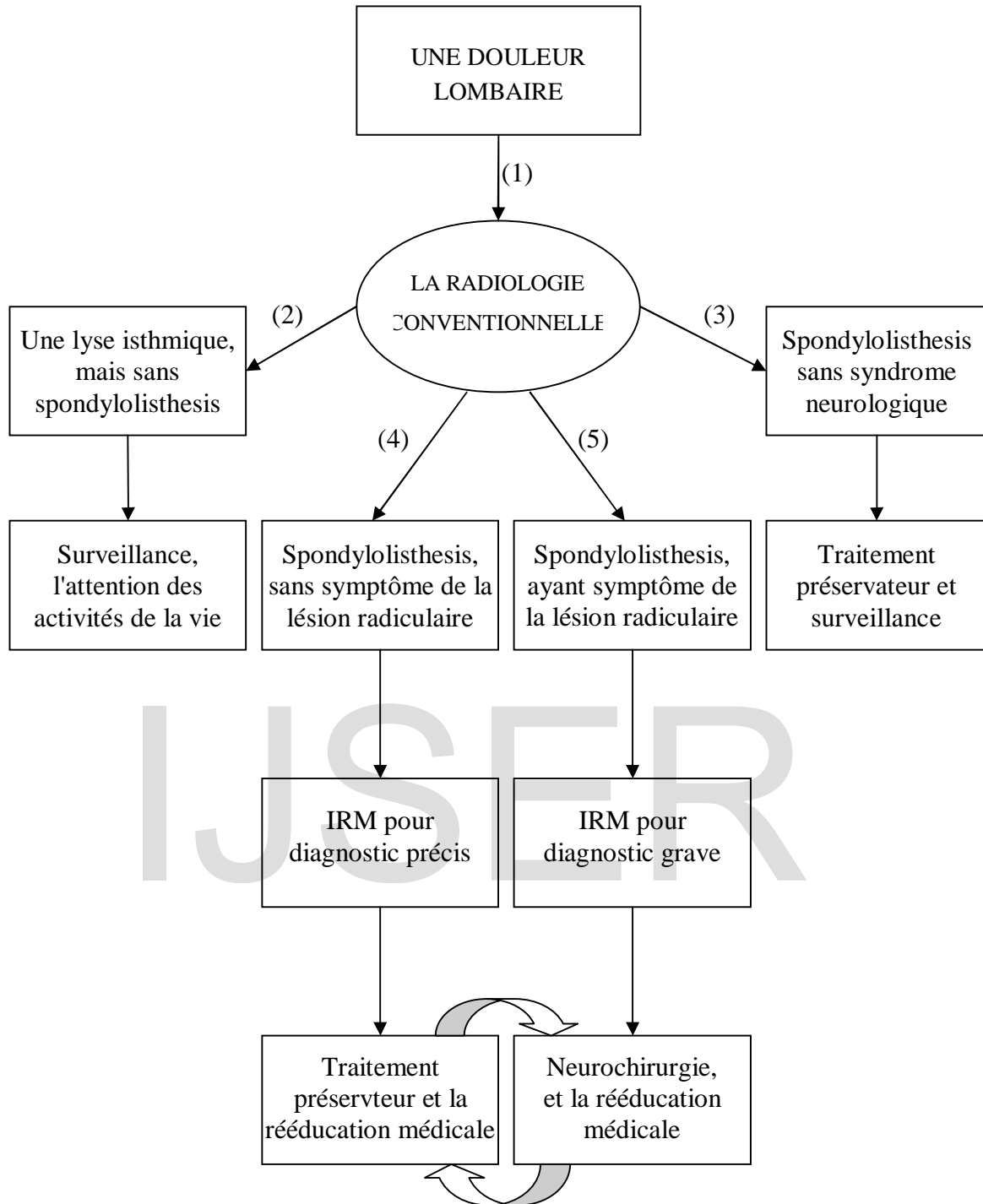


Fig 9 : Le schéma du processus en pratique clinique et en médecine du travail

RÉFÉRENCES

1. Amouroux J. (1998), "Anatomie pathologique des hernies discales", *Le rachis lombaire dégénératif*, Sauramps médical, p. 17-24.
2. Bancel Ph., (2010), "La chirurgie de la sténose canalaire lombaire", *Clinique orthopédique*, Hôpital Cochin - Paris, p. 1-54.
3. Benazet J. P., Laude F., Saillant G. (1998), "La hernie discale du sujet âgé", *Le rachis lombaire dégénératif*, Sauramps médical, p. 261-266.
4. Benoist M., (1991), "Imagerie du rachis", *Rachis - Session 3*, vol. 3, n°3, France, 1991, p. 253-259.
5. Bertrand R., (2010), "Douleur du dos", *Médecine Physique et de Réadaptation*, Nouvelles Cliniques Nantaises, p. 1-4.
6. Blum A. (2002), "Pathologie dégénérative et conflit disco-radriculaire" *Lumbar spine imaging*, Journal de Radiologie, Vol 83, N° 9 - C2 - septembre 2002, pp. 1150-1157.
7. David F. F., Pierre C. M., (2001), "Nomenclature and Classification of lumbar disc pathology", *Spine*, North American Spine Society (NASS) and American Society of Neuroradiology (ASNR), Volume 26(5), pp. 93-113.
8. Fuerxer F., Gagey N. (2004), "Rachis lombaire dégénératif", *Imagerie par résonance magnétique*, Masson, p. 420-428.
9. Grellier P. (1995), "Sciatique, cruralgie et canal lombaire étroit", *Neurochirurgie*, Ellipses, p. 394-404.
10. Jean Luc J., (2007), "Spondylolyse et spondylolisthésis l'enfant et l'adolescent", Hôpital de la Timone Enfants - Marseille, p 1-94.
11. Jean Y. M., (2011), "Anatomie du rachis lombaire", *Anatomie Vertébrale*, Université Paris Descartes, Médecine Manuelle Ostéopathie, p 2-11.
12. Sadiq S., Meir A., Hughes S. P. (2005), "Surgical management of spondylolisthesis", *Neurology India*, pp. 1-9.
13. Stuart R. M., Song S. J. (2004), "Unilateral lumbosacral facet joint dislocation without associated fracture", *Neurology India*, pp. 224-229.
14. Theumann N., Drape J. L., Dudler J., (2003), "Intérêt de l'imagerie par résonance magnétique dans les spondylarthropathies séronégatives", *Rhumatologie*, Revue Médicale Suisse, Numéro : 2428, p.1-4.
15. Vital J. M., (2005), "Classification, biomecanique et anatomopathologie des spondylolisthésis isthmiques lombaires bas", *Unité de Pathologie Rachidienne*, Hôpital Tripode, Bordeaux - France, Article original, p. 95-107.
16. Vital J. M., Pedram M., (2005) "Spondylolisthésis par lyse isthmique, Spondylolytic, spondylolisthesis", *EMC-Rhumatologie Orthopédie 2*, 125 - 150, *Unité de pathologie rachidienne*, Hôpital Tripode, Bordeaux - France, p. 1-26.
17. William C., Christopher B., Thomas G., (2008), "Diagnosis and Treatment of Degenerative Lumbar Spondylolisthesis", *North American Spine Society*, Copyright © NASS - USA, ISBN 1-929988-22-2, p. 13-24.
18. Wybier M. (1998), "Les spondylolisthésis dégénératifs sémiologie radiologique", *Le rachis lombaire dégénératif*, Sauramps médical, p. 343-358.
19. Xavier D., Gilles B., Patrick G., Mathieu L., (2010), "Les signes cliniques et l'imagerie", *Arrêtons de soigner la lombalgie*, KS janvier 2010, p. 11-17.

IMAGES ANNEXES

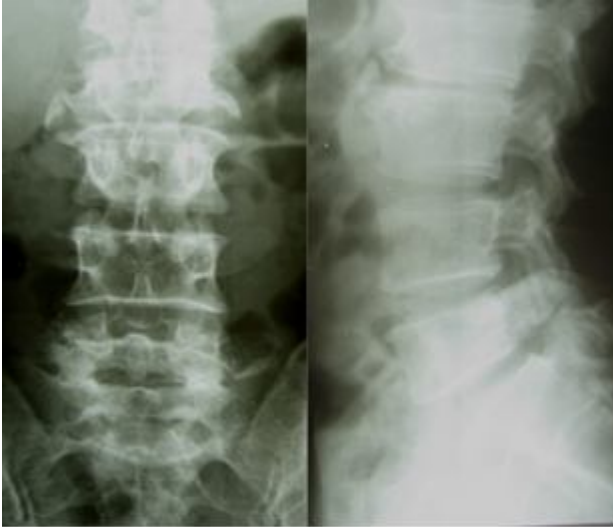

Image 1 : une lyse isthmique sans spondylolisthésis en L5 - S1

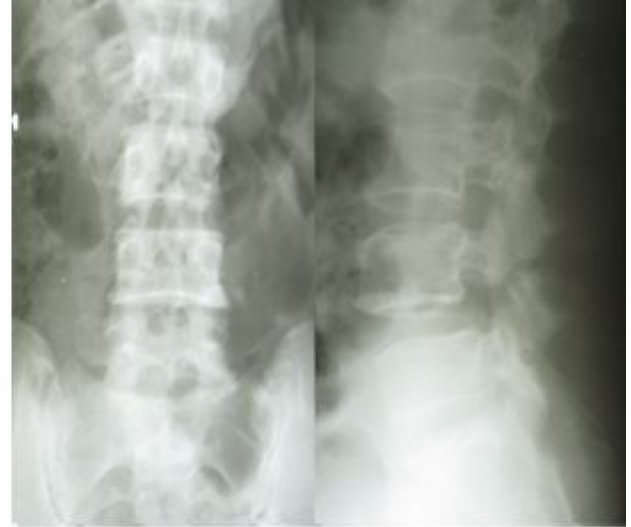

Image 2 : une lyse isthmique avec spondylolisthésis de grade 1 de L4 - L5

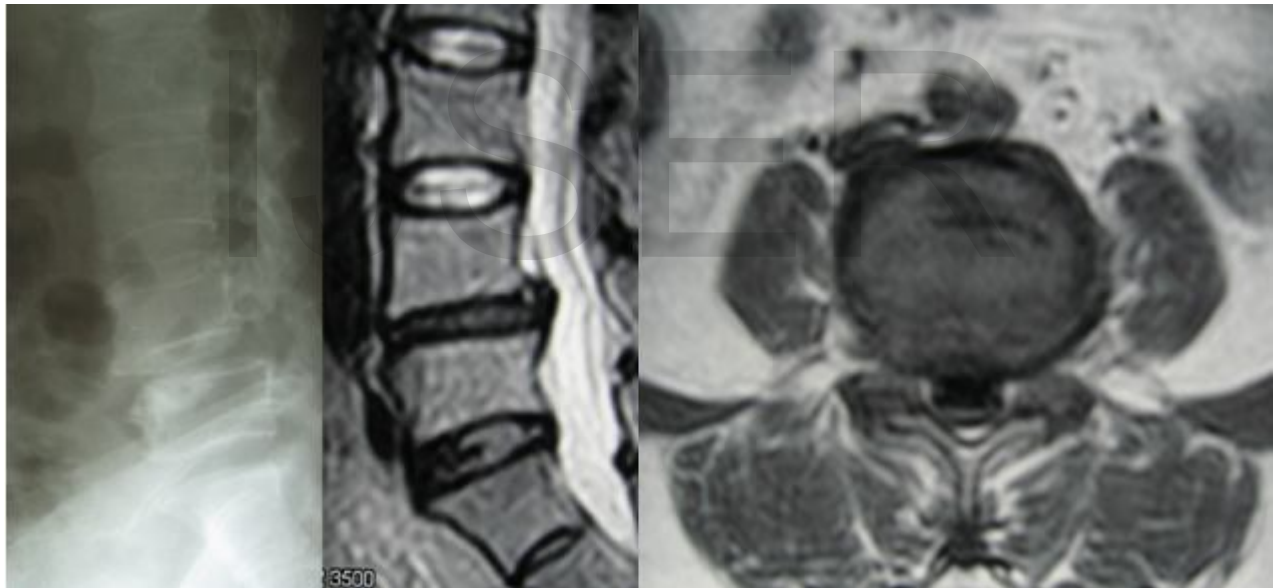


Image 3, 4 et 5 représentent le grade de spondylolisthésis (L4-L5) par radiologie conventionnelle avec une hernie discale et un canal lombaire étroit par l'IRM.